

Клінічна та трихоскопічна оцінка ефективності комплексного лікування перифолікуліту голови абсцедуючого

О.Л. Статкевич

Дніпровський державний медичний університет,
Медичний центр приватного підприємства «Дзеркало»

Резюме

Вступ. Перифолікуліт голови абсцедуючий (ПГА), також відомий як розсікаючий целюліт голови (*dissecting cellulite of the scalp*) або хвороба Гоффмана, належить до хронічних гнійно-деструктивних дерматозів фолікулярного апарату волосистої частини голови. Захворювання характеризується формуванням глибоких інфільтративно-запальних вузлів абсцесів, фістульних ходів та прогресуючим рубцюванням, що призводить до розвитку рубцевої алопеції.

Незважаючи на відносно низьку поширеність, ПГА має суттєвий клінічний та психосоціальний тягар, уражаючи переважно чоловіків працездатного віку. Складність своєчасної діагностики, часте тривале спостереження у лікарів інших спеціальностей та несвоєчасний початок патогенетично орієнтованої терапії сприяють хронізації процесу та формуванню незворотних змін.

Останніми роками трихоскопія розглядається як важливий неінвазивний метод діагностики та моніторингу рубцевих алопецій, зокрема ПГА, дозволяючи об'єктивізувати активність запалення, ступінь деструкції фолікулів і динаміку фіброзу.

Водночас питання оптимальної довготривалої терапевтичної стратегії ПГА залишається дискусійним.

Мета дослідження. Оцінити ефективність комплексної терапії перифолікуліту голови абсцедуючого з використанням клінічних та трихоскопічних критеріїв у порівнянні з базовою антибактеріальною терапією.

Матеріали і методи. Нами було проведено клініко-лабораторне дослідження групи чоловіків, що страждають перифолікулітом голови абсцедуючим, віком від 18 до 60 років на базі медичного центру «Дзеркало», м. Дніпро. В групу дослідження було включено 40 чоловіків із верифікованим діагнозом ПГА, яких було розподілено на дві підгрупи лікування: пацієнти першої підгрупи (n=20) отримували комплексну терапію, а другої підгрупи (n=20) – базову антибактеріальну терапію. Оцінку ефективності проводили за клінічними проявами та трихоскопічними маркерами через 8 тижнів, 9 та 15 місяців.

Результати. Використання запропонованої комплексної терапії забезпечило стійку регресію запальних елементів, достовірне зменшення трихоскопічних маркерів деструкції та фіброзу. Базова антибактеріальна терапія асоціювалася з рецидивами у віддалені терміни спостереження.

Висновки. Запропонована комплексна терапія є ефективнішою за антибіотикотерапію для контролю перебігу ПГА.

Ключові слова: перифолікуліт голови абсцедуючий, дерматози, діагностика, патогенез, клініка, клінічні прояви, дерматотрихоскопічне дослідження, дерматоскопія, лікування, комплексне лікування, системна терапія, ретиноїди.

DOI: 10.33743/2308-1066-2026-1-34-38

Вступ

Перифолікуліт голови абсцедуючий (ПГА), також відомий як розсікаючий целюліт голови (*dissecting cellulite of the scalp*) або хвороба Гоффмана, належить до групи хронічних деструктивних запальних дерматозів фолікулярного апарату волосистої частини голови та входить до так званого фолікулярного оклюзійного синдрому поряд з гідраденітом супуративним, конглобатними акне та пілонідаальною хворобою [8]. ПГА може асоціюватися з конглобатним акне, рецидивуючим гідраденітом та пілонідаальними кістами. У таких випадках стан розцінюється як фолікулярна оклюзійна дуада, тріада та тетрада [5]. Захворювання переважно уражає чоловіків молодого та середнього віку й характеризується тривалим рецидивним перебігом із формуванням глибоких інфільтративно-запальних вузлів, абсцесів,

синусоподібних ходів і прогресуючим рубцюванням, що у віддаленій перспективі призводить до стійкої рубцевої алопеції [1,2,4,11].

Актуальність проблеми ПГА зумовлена поєднанням кількох клінічно значущих аспектів. По-перше, захворювання має тенденцію до пізньої діагностики, оскільки на ранніх етапах може маскуватися під рецидивний фолікуліт або піодермію волосистої частини голови. По-друге, навіть за своєчасного призначення стандартної антибактеріальної терапії у значній частині пацієнтів спостерігається лише тимчасовий клінічний ефект із подальшими рецидивами та поступовим наростанням деструкції фолікулярного апарату. По-третє, формування рубцевої алопеції має незворотний характер і супроводжується вираженим психосоціальним тягарем, що суттєво знижує якість життя пацієнтів.

У сучасних уявленнях патогенез ПГА розглядається як багатофакторний процес, в якому поєднуються фолікулярна оклюзія, вторинна бактеріальна колонізація, дисрегуляція імунної відповіді та хронічне запалення з активацією фіброзних змін [1]. Саме ця патогенетична складність зумовлює обмежену ефективність монотерапії антибактеріальними препаратами, які здатні купірувати гострий гнійно-запальний компонент, але не впливають на механізм хронізації та рубцювання [12].

Упродовж останніх років у фокусі клінічних досліджень перебувають комплексні терапевтичні підходи, що поєднують системну антибактеріальну терапію, локальні інтервенційні методи (дренування, внутрішньовогнищеве введення кортикостероїдів) та тривале застосування системних ретиноїдів [6]. Ізотретионін, зокрема, розглядається як ключовий компонент патогенетично орієнтованого лікування ПГА завдяки його здатності впливати на фолікулярну кератинізацію, зменшувати запальну активність і потенційно обмежувати прогресування рубцевих змін. Водночас у літературі залишаються дискусійним питання оптимальної тривалості лікування, критеріїв ефективності та доцільності застосування комплексних схем у довготривалій перспективі [9].

Важливе місце у сучасному веденні пацієнтів з ПГА посідає трихоскопія, яка дозволяє неінвазивно оцінювати стан фолікулярного апарату, виявляти маркери активного запалення, деструкції та фіброзу, а також здійснювати динамічний моніторинг відповіді на лікування [3, 10,11]. На відміну від клінічного огляду, трихоскопія дає змогу виявляти субклінічну активність процесу та ранні ознаки прогресування рубцевої алопеції, що має принципове значення для корекції терапевтичної тактики.

Беручи до уваги наведені дані, актуальним є порівняльне вивчення ефективності базової антибактеріальної терапії та комплексного етапного підходу до лікування ПГА з використанням клінічних та трихоскопічних критеріїв у середньо- та довгостроковій перспективі. Саме такий підхід дозволяє об'єктивно оцінити глибину контролю захворювання, ризик рецидивів і потенціал запобігання прогресуванню рубцевої алопеції.

Мета дослідження – порівняти ефективність комплексної етапної терапії та базової антибактеріальної терапії у пацієнтів із перифолікулітом голови абсцедуючим на підставі клінічних та трихоскопічних показників.

Матеріали і методи

На базі медичного центру міста Дніпро проведено порівняльне клініко-інструментальне дослідження ефективності різних терапевтичних підходів до лікування перифолікуліту голови абсцедуючого (ПГА).

Дизайн дослідження передбачав динамічне спостереження пацієнтів із ПГА з оцінкою клінічних та трихоскопічних показників у визначені часові точки після початку лікування.

До дослідження було включено 40 пацієнтів за наступними критеріями: чоловіки віком від 18 до 60 років (медіанний вік – 32,0 (26,5–41,0) роки), що мали клінічно та трихоскопічно верифікований діагноз ПГА та наявні активні або хронічні запальні прояви (вузли, абсцеси, рубці, ділянки алопеції). Критеріями виключення з дослідження були наявність інших форм

рубцевих та нерубцевих алопецій та тяжких супутніх соматичних захворювань. Залежно від застосованої терапевтичної тактики всі пацієнти були розподілені на дві підгрупи по 20 осіб.

У пацієнтів першої підгрупи застосовували комплексний етапний підхід до лікування. На початковому етапі з метою санації бактеріального компонента та зменшення активного запалення призначали системну антибактеріальну терапію доксицикліном у дозі 200 мг на добу протягом 7 днів із подальшим зниженням дози до 100 мг/добу ще на 7 днів. За наявності флюктуючих абсцесів або щільних інфільтративних вузлів проводили хірургічне дренивання з евакуацією гнійного вмісту. Для швидкого локального контролю запальної реакції застосовували внутрішньовогнищеве введення тріамциналону ацетоніду з гентаміцином у співвідношенні 1:3, не частіше одного разу на три тижні. Після досягнення санації осередків пацієнтам призначали системну терапію ізотретионіном у максимальній дозі 0,3 мг/кг маси тіла тривалістю 9–12 місяців під регулярним лабораторним контролем.

Друга підгрупа отримувала лише базову антибактеріальну терапію доксицикліном за стандартною схемою 100 мг /добу упродовж 8 тижнів. Такий обсяг лікування був обраний з урахуванням побажань пацієнтів та усвідомленою відмовою пацієнтів від системної терапії у зв'язку з побоюваннями щодо можливих побічних ефектів, а також їхнім небажанням застосовувати інтервенційні методи лікування, зокрема внутрішньовогнищеві ін'єкції в ділянку волосистої частини голови.

Клінічне обстеження проводили на початку дослідження та у визначені контрольні терміни – через 8 тижнів, 9 і 15 місяців від початку лікування. Оцінювали кількість і характер морфологічних елементів (папули, пустули, гнійно-запальні вузли), наявність рубцевих змін та ділянок випадіння волосся (алопеції), а також ознаки активного запалення по наявності збільшених потиличних та/або шийних лімфовузлів.

Трихоскопічне дослідження виконували з використанням дерматотрихоскопа 3Gen DermLite; X20 збільшення. Аналізували як маркери активного запалення (еритема, перифолікулярні лусочки, точкові судини), так і ознаки деструкції фолікулярного апарату (чорні крапки, зламани стрижні волосся, феномен «мильних пухирів», порожні фолікулярні отвори), а також маркери рубцювання та фіброзу (аморфні білі ділянки, шкірні заглиблення). Трихоскопічну оцінку проводили у ті самі часові точки, що й клінічне обстеження, що дозволяло зіставляти клінічну динаміку з мікроморфологічними змінами.

Дослідження проведено з дотриманням принципів Гельсінської декларації. Усі учасники надали письмову згоду на участь у дослідженні та використанням знеособлених клінічних даних.

Статистична обробка результатів дослідження проводилась з використанням програмного продукту STATISTICA v.6.1 (Statsoft Inc., США, ліцензійний № AGAR909E415822FA). Кількісні дані описувалися у вигляді показників медіани (Me) з міжквартильним інтервалом (25%-75%), категоріальні дані – із зазначенням абсолютних значень, відсотків (P) та їх стандартних похибок (m). Значимість відмінностей між підгрупами оцінювалась за критеріями Манна-Уїтні (U), Хі-квадрат Пірсона (χ^2), двостороннім точним критерієм Фішера

(FET), а в динаміці лікування у відповідній підгрупі – за критерієм Мак-Немара (McNemar’s test). За критичний рівень статистичної значимості різниці показників прийнято $p < 0,05$.

Результати дослідження

Підгрупи були порівнюваними за віком, тривалістю захворювання, частотою клінічних і трихоскопічних ознак до початку лікування, що забезпечувало коректність подальшого аналізу (табл. 1).

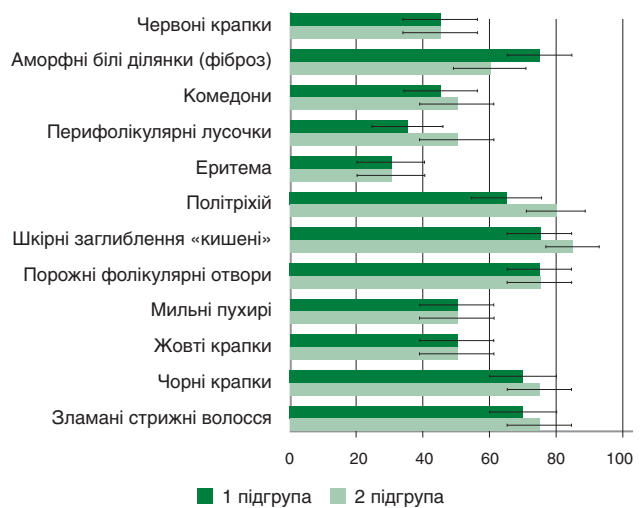
Динаміка клінічних проявів та трихоскопічних ознак ПГА у підгрупах під впливом лікування наведена в таблицях 2 і 3.

Аналіз даних, наведених у таблицях 2 і 3, засвідчив, що на ранньому етапі лікування (через тижнів) в обох

Таблиця 1. Порівняльна характеристика підгруп дослідження за віком, тривалістю захворювання, частотою клінічних і трихоскопічних ознак до початку лікування

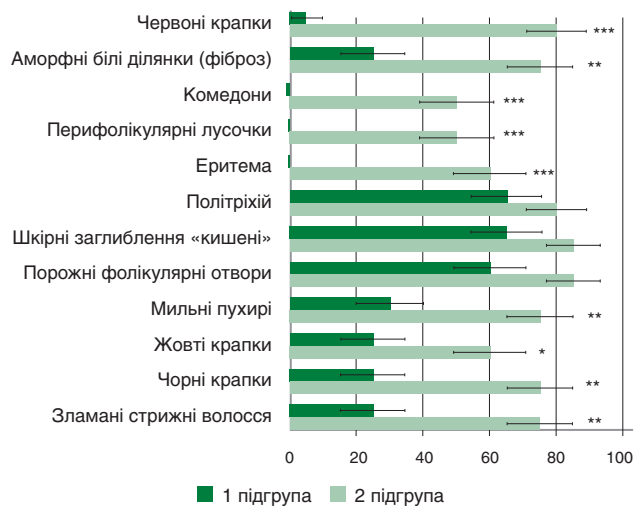
| Показник | 1 підгрупа – комплексна терапія (n=20) | 2 підгрупа – базова терапія антибіотиками (n=20) | Відмінності між підгрупами (p) |
|--|--|--|--------------------------------|
| Загальна характеристика | | | |
| Вік, роки, Me (25–75%) | 34,5 (28,0–43,5) | 31,0 (26,0–40,0) | 0,255 * |
| Тривалість захворювання, міс., Me (25–75%) | 31,0 (15,0–59,0) | 36,0 (18,5–46,5) | 0,839 * |
| Клініко-морфологічні ознаки | | | |
| Папули, абс./% | 11/ 55 | 7/ 35 | 0,204 « |
| Пустули, абс./% | 8/ 40 | 6/ 30 | 0,507 « |
| Вузли, абс./% | 10/ 50 | 7/ 35 | 0,337 « |
| Рубці, абс./% | 10/ 50 | 9/ 45 | 0,751 « |
| Алопеція, абс./% | 20/ 100 | 19/ 95 | 1,00 # |
| Збільшення лімфовузлів, абс./% | 1/ 5 | 0/ 0 | 1,00 # |
| Трихоскопічні ознаки | | | |
| Зламани стрижні волосся | 19/ 95 | 20/ 100 | 1,00 # |
| Чорні крапки | 19/ 95 | 20/ 100 | 1,00 #* |
| Жовті крапки | 20/ 100 | 20/ 100 | – |
| Феномен «Мильних пухирів» | 20/ 100 | 19/ 95 | 1,00 # |
| Порожні фолікулярні отвори | 17/ 85 | 19/ 95 | 0,292 « |
| Шкірні заглиблення | 15/ 75 | 17/ 85 | 0,429 « |
| Політріхій | 13/ 65 | 16/ 80 | 0,288 « |
| Еритема | 20/ 100 | 20/ 100 | – |
| Перифолікулярні лусочки | 19/ 95 | 19/ 95 | – |
| Комедони | 15/ 75 | 15/ 75 | – |
| Аморфні білі ділянки(фіброз) | 19/ 95 | 17/ 85 | 0,292 « |
| Червоні крапки (точкові судини) | 20/ 100 | 20/ 100 | – |

Примітки: Дані представлені як Me (25% – 75%) або абс. значення/%; відмінності між підгрупами оцінено за критеріями: * – U-критерієм Манна-Уїтні; « – критерієм χ^2 ; # – двостороннім точним критерієм Фішера (FET); «–» немає відмінностей між підгрупами ($p = 1,0$).



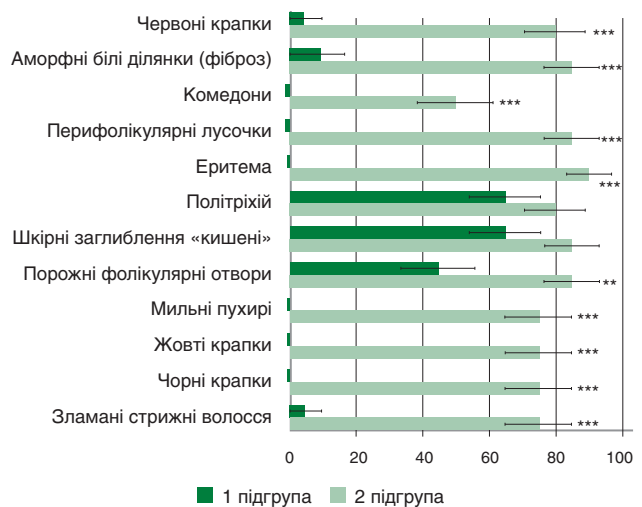
Примітки: Вказано частоту (P) зі стандартною похибкою (m) %; $p > 0,05$ між підгрупами.

Рисунок 1. Порівняння частоти реєстрації трихоскопічних ознак ПГА у пацієнтів підгруп дослідження через 8 тижнів від початку лікування



Примітки: Вказано частоту (P) зі стандартною похибкою (m) %; значущі відмінності між підгрупами: * – $p < 0,05$; ** – $p < 0,01$; *** – $p < 0,001$.

Рисунок 2. Порівняння частоти реєстрації трихоскопічних ознак ПГА у пацієнтів підгруп дослідження через 9 місяців від початку лікування



Примітки: Вказано частоту (P) зі стандартною похибкою (m) %; значущі відмінності між підгрупами: * – $p < 0,05$; ** – $p < 0,01$; *** – $p < 0,001$.

Рисунок 3. Порівняння частоти реєстрації трихоскопічних ознак ПГА у пацієнтів підгруп дослідження через 15 місяців від початку лікування

Таблиця 3. Порівняння динамічних змін трихоскопічних ознак ПГА у пацієнтів підгруп дослідження під впливом лікування (абс./%)

| Ознака | 1 підгрупа – комплексна терапія (n=20) | | | | 2 підгрупа – базова терапія антибіотиками (n=20) | | | |
|---------------------------------|--|------------|-----------|-----------|--|------------|-----------|----------|
| | до | 8 тиж. | 9 міс. | 15 міс. | до | 8 тиж. | 9 міс. | 15 міс. |
| Зламани стрижні волосся | 19/ 95 | 14/ 70 * | 5/ 25 *** | 1/ 5 *** | 20/ 100 | 15/ 75 * | 15/ 75 * | 15/ 75 * |
| Чорні крапки | 19/ 95 | 14/ 70 * | 5/ 25 *** | 0/ 0 *** | 20/ 100 | 15/ 75 * | 15/ 75 * | 15/ 75 * |
| Жовті крапки | 20/ 100 | 10/ 50 *** | 5/ 25 *** | 0/ 0 *** | 20/ 100 | 10/ 50 *** | 12/ 60 ** | 15/ 75 * |
| Феномен «Мильних пухирів» | 20/ 100 | 10/ 50 *** | 6/ 30 *** | 0/ 0 *** | 19/ 95 | 10/ 50 ** | 15/ 75 | 15/ 75 |
| Порожні фоліку-лярні отвори | 17/ 85 | 15/ 75 | 12/ 60 | 9/ 45 * | 19/ 95 | 15/ 75 | 17/ 85 | 17/ 85 |
| Шкірні заглиб-лення | 15/ 75 | 15/ 75 | 13/ 65 | 13/ 65 | 17/ 85 | 17/ 85 | 17/ 85 | 17/ 85 |
| Політріхій | 13/ 65 | 13/ 65 | 13/ 65 | 13/ 65 | 16/ 80 | 16/ 80 | 16/ 80 | 16/ 80 |
| Еритема | 20/ 100 | 6/ 30 *** | 0/ 0 *** | 0/ 0 *** | 20/ 100 | 6/ 30 *** | 12/ 60 ** | 18/ 90 |
| Перифолікулярні лусочки | 19/ 95 | 7/ 35 *** | 0/ 0 *** | 0/ 0 *** | 19/ 95 | 10/ 50 ** | 10/ 50 ** | 17/ 85 |
| Комедони | 15/ 75 | 9/ 45 | 0/ 0 *** | 0/ 0 *** | 15/ 75 | 10/ 50 | 10/ 50 | 10/ 50 |
| Аморфні білі ділянки (фіброз) | 19/ 95 | 15/ 75 | 5/ 25 *** | 2/ 10 *** | 17/ 85 | 12/ 60 | 15/ 75 | 17/ 85 |
| Червоні крапки (точкові судини) | 20/ 100 | 9/ 45 *** | 1/ 5 *** | 1/ 5 *** | 20/ 100 | 9/ 45 *** | 16/ 80 | 16/ 80 |

Примітка: Достовірні відмінності порівняно з показником до лікування у відповідній підгрупі: * – $p < 0,05$, ** – $p < 0,01$, *** – $p < 0,001$ за критерієм Мак-Немара

Таблиця 2. Порівняння динамічних змін морфологічних ознак ПГА у пацієнтів підгруп дослідження під впливом лікування (абс./%)

| Ознака | 1 підгрупа – комплексна терапія (n=20) | | | | 2 підгрупа – базова терапія антибіотиками (n=20) | | | |
|------------------------|--|----------|----------|----------|--|--------|--------|---------|
| | до | 8 тиж. | 9 міс. | 15 міс. | до | 8 тиж. | 9 міс. | 15 міс. |
| Папули | 11/ 55 | 0/ 0 *** | 0/ 0 *** | 0/ 0 *** | 7/ 35 | 0/ 0 * | 5/ 25 | 7/ 35 |
| Пустули | 8/ 40 | 0/ 0 ** | 0/ 0 ** | 0/ 0 ** | 6/ 30 | 0/ 0 * | 5/ 25 | 6/ 30 |
| Вузли | 10/ 50 | 0/ 0 ** | 0/ 0 ** | 0/ 0 ** | 7/ 35 | 5/ 25 | 7/ 35 | 7/ 35 |
| Рубці | 10/ 50 | 10/ 50 | 10/ 50 | 10/ 50 | 9/ 45 | 9/ 45 | 9/ 45 | 9/ 45 |
| Алопеція | 20/ 100 | 19/ 95 | 14/ 70 * | 14/ 70 * | 19/ 95 | 18/ 90 | 19/ 95 | 19/ 95 |
| Збільшення лімфовузлів | 1/ 5 | 0/ 0 | 0/ 0 | 0/ 0 | 0/ 0 | 0/ 0 | 0/ 0 | 0/ 0 |

Примітка: Достовірні відмінності порівняно з показником до лікування у відповідній підгрупі: * – $p < 0,05$, ** – $p < 0,01$, *** – $p < 0,001$ за критерієм Мак-Немара

підгрупах відзначено покращення. При цьому не було виявлено статистично значущих відмінностей ($p > 0,05$) між підгрупами за більшістю трихоскопічних показників на ранньому етапі лікування (рис. 1). Це свідчить про порівнювану ефективність обох підходів щодо короткострокового контролю активного запального процесу та підтверджує коректність сформованих підгруп.

Водночас у віддалені терміни спостереження (9 та 15 місяців) зафіксовано більш суттєві зміни показників в підгрупі 1. За даними трихоскопії, що наведені у таблиці 3, у пацієнтів, які отримували комплексну терапію, вже на 9-му місяці спостереження відзначалося практично повне зникнення маркерів активного запалення та деструкції фолікулярного апарату, тоді як у групі базової антибактеріальної терапії спостерігалася тенденція до відновлення трихоскопічних ознак захворювання та прогресування рубцевих змін у віддалені терміни спостереження. Встановлено достовірні міжгрупові відмінності на користь комплексної терапії за більшістю маркерів деструкції фолікулярного апарату та хронізації процесу, зокрема щодо наявності чорних крапок, зламаних стрижнів волосся, жовтих крапок,

феномену «мильних пухирів», точкових судин і ознак фіброзу (від $p < 0,05$ до $p < 0,001$) (рис. 2, 3).

Таким чином, отримані результати демонструють, що базова антибактеріальна терапія забезпечує лише тимчасовий протизапальний ефект, тоді як комплексний підхід із включенням патогенетично спрямованого лікування дозволяє досягти стійкого контролю процесу та запобігти розвитку деструктивних змін у фолікулярному апараті волосистої частини голови.

Обговорення

Отримані результати підтверджують, що перифолікуліт голови абсцедуючий є хронічним деструктивним дерматозом, який потребує багатокомпонентної та довготривалої терапії. Трихоскопія виявилася чутливим методом контролю активності процесу та раннього виявлення прогресування фіброзу. Результати дослідження свідчать про те, що базова антибактеріальна терапія забезпечує лише короткочасний контроль активного запалення при ПГА. Натомість комплексна етапна терапія дозволяє не лише усунути клінічні прояви, а й істотно зменшити трихоскопічні маркери деструкції

та фіброзу, що має принципове значення для профілактики прогресування рубцевої алопеції.

Висновки

1. Перифолікуліт голови абсцедуючий потребує довготривалої багатокомпонентної терапії, спрямованої на контроль запалення та рубцювання.

2. Комплексна терапія достовірно ефективніша за антибактеріальну монотерапію у середньо- та довгостроковій перспективі.

3. Трихоскопія є інформативним інструментом оцінки результатів лікування ПГА.

Конфлікт інтересів відсутній

Список літератури

1. Polishchuk D.S., Polishchuk S.I., Bondar S.A. Оптимізація комплексного лікування хворих з абсцедуючим підірваним фолікулітом та перифолікулітом Гофмана. *Український журнал дерматології, венерології, косметології*. 2010. № 4 (39). С. 63–66.
2. Acne keloidalis nuchae in a Caucasian young man / A. Tammara, G. Caro, F.R. Parisella [et al.]. *Giornale Italiano di Dermatologia e Venereologia*. 2019. Vol. 154. № 3. P. 360–361. <https://doi.org/10.23736/S0392-0488.17.05734-0>
3. Hair shafts in trichoscopy: clues for diagnosis of hair and scalp diseases / L. Rudnicka, A. Rakowska, M. Kerzeja, M. Olszewska. *Dermatologic Clinics*. 2013. Vol. 31. № 4. P. 695–708. <https://doi.org/10.1016/j.det.2013.06.007>
4. Hidradenitis suppurativa (acne inversa): early inflammatory events at terminal follicles and at interfollicular epidermis / M. von Laffert, P. Helmbold, J. Wohlrab [et al.]. *Experimental Dermatology*. 2010. Vol. 19. P. 533–7. doi: 10.1111/j.1600-0625.2009.00915.x.
5. Photodynamic therapy pre-treated by fire needle combined with isotretinoin in the treatment of refractory perifolliculitis capitis abscedens et suffodiens: case report / Y. Su, Q. Xu, C. Zhang, C. Zhang. *Photodiagnosis and Photodynamic Therapy*. 2021. Vol. 33. P. 102103. <https://doi.org/10.1016/j.pdpdt.2020.102103>
6. Sjerobabski Masnec I, Franceschi N. Perifolliculitis capitis abscedens et suffodiens treated with antitumor necrosis factor-alpha – possible new treatment option. *Acta Dermatovenereologica Croatica*. 2018. Vol. 26. № 3. P. 255–258.
7. The potential relevance of the microbiome to hair physiology and regeneration: the emerging role of metagenomics / A. Constantinou, V. Kanti, K. Polak-Witka [et al.]. *Biomedicines*. 2021. Vol. 9. P. 236. <https://doi.org/10.3390/biomedicines9030236>
8. Therapeutic options for perifolliculitis capitis abscedens et suffodiens: a review / Q. Wu, W. Bu, Q. Zhang, F. Fang. *Dermatologic Therapy*. 2022. Vol. 35. № 10. P. e15763. <https://doi.org/10.1111/dth.15763>
9. Treatments for dissecting cellulitis of the scalp: a systematic review and treatment algorithm / R. Masson, C.Y. Jeong, E. Ma [et al.]. *Dermatology and Therapy*. 2023. Vol. 13. № 11. P. 2487. <https://doi.org/10.1007/s13555-023-01018-7>
10. Tosti A., Torres F., Miteva M.. Dermoscopy features of early dissecting cellulitis of the scalp simulating alopecia areata. *Actas Dermo-Sifilograficas*. 2013. Vol. 104. P. 92–93.
11. Verzi A.E., Lacarubba F., Micali G. Heterogeneity of trichoscopy findings in dissecting cellulitis of the scalp: correlation to disease activity and duration. *British Journal of Dermatology*. 2017. Vol. 177. P. e331–e332.
12. von der Werth J.M., Jemec G.B. Morbidity in patients with hidradenitis suppurativa. *British Journal of Dermatology*. 2001. Vol. 144. P. 809–813. <https://doi.org/10.1046/j.1365-2133.2001.04137.x>

References

1. Polishchuk DS, Polishchuk SY, Bondar SA. Optymizatsiia kompleksnoho likuvannia khvorykh z abstseduichym pidirvnyym folikulitom ta peryfolikulitom Hofmana [Optimization of complex treatment of patients with abscessing undermining folliculitis and Hoffmann's perifolliculitis]. *Ukr Zh Dermatol Venerol Kosmetol*. 2010;(4):63–66.
2. Tammara A, Caro G, Parisella FR, et al. Acne keloidalis nuchae in a Caucasian young man. *G Ital Dermatol Venereol*. 2019;154(3):360–361. doi:10.23736/S0392-0488.17.05734-0
3. Rudnicka L, Rakowska A, Kerzeja M, Olszewska M. Hair shafts in trichoscopy: clues for diagnosis of hair and scalp diseases. *Dermatol Clin*. 2013;31(4):695–708. doi:10.1016/j.det.2013.06.007
4. von Laffert M, Helmbold P, Wohlrab J, et al. Hidradenitis suppurativa (acne inversa): early inflammatory events at terminal follicles and at interfollicular epidermis. *Exp Dermatovenereol Croat*. 2018;26(3):255–258.
5. Su Y, Xu Q, Zhang C, Zhang C. Photodynamic therapy pre-treated by fire needle combined with isotretinoin in the treatment of refractory perifolliculitis capitis abscedens et suffodiens: case report. *Photodiagnosis Photodyn Ther*. 2021;33:102103. doi:10.1016/j.pdpdt.2020.102103
6. Sjerobabski Masnec I, Franceschi N. Perifolliculitis capitis abscedens et suffodiens treated with antitumor necrosis factor-alpha – possible new treatment option. *Acta Dermatol*. 2010;19:533–537. doi:10.1111/j.1600-0625.2009.00915.x
7. Constantinou A, Kanti V, Polak-Witka K, et al. The potential relevance of the microbiome to hair physiology and regeneration: the emerging role of metagenomics. *Biomedicines*. 2021;9:236. doi:10.3390/biomedicines9030236
8. Wu Q, Bu W, Zhang Q, Fang F. Therapeutic options for perifolliculitis capitis abscedens et suffodiens: a review. *Dermatol Ther*. 2022;35(10):e15763. doi:10.1111/dth.15763
9. Masson R, Jeong CY, Ma E, et al. Treatments for dissecting cellulitis of the scalp: a systematic review and treatment algorithm. *Dermatol Ther*. 2023;13(11):2487. doi:10.1007/s13555-023-01018-7
10. Tosti A, Torres F, Miteva M. Dermoscopy features of early dissecting cellulitis of the scalp simulating alopecia areata. *Actas Dermosifiliogr*. 2013;104:92–93.
11. Verzi AE, Lacarubba F, Micali G. Heterogeneity of trichoscopy findings in dissecting cellulitis of the scalp: correlation to disease activity and duration. *Br J Dermatol*. 2017;177:e331–e332.
12. von der Werth JM, Jemec GB. Morbidity in patients with hidradenitis suppurativa. *Br J Dermatol*. 2001;144:809–813. doi:10.1046/j.1365-2133.2001.04137.x

CLINICAL AND TRICHOSCOPIC EVALUATION OF THE EFFECTIVENESS OF COMPLEX TREATMENT OF ABSCESSING PERIFOLLICULITIS OF THE SCALP

Statkevych O.L.

Dnipro State Medical University, Medical Center of the Private Enterprise «Dzerkalo»

Abstract

Introduction. Abscessive perifolliculitis of the scalp (APS), also known as dissecting cellulite of the scalp or Hoffmann's disease, belongs to the chronic purulent-destructive dermatoses of the follicular apparatus of the scalp. The disease is characterized by the formation of deep infiltrative-inflammatory nodules, abscesses, fistulas and progressive scarring, which leads to the development of cicatricial alopecia.

Despite its relatively low prevalence, APS has a significant clinical and psychosocial burden, affecting mainly men of working age. The difficulty of timely diagnosis, frequent long-term observation by doctors of other specialties and untimely initiation of pathogenetically oriented therapy contribute to the chronicity of the process and the formation of irreversible changes.

In recent years, trichoscopy has been considered an important non-invasive method for diagnosing and monitoring cicatricial alopecia, in particular PGA, allowing to objectify the activity of inflammation, the degree of follicle destruction and the dynamics of fibrosis. At the same time, the question of the optimal long-term therapeutic strategy for PGA remains debatable.

Purpose of the study. To assess the effectiveness of complex therapy for abscessing perifolliculitis of the head using clinical and trichoscopic criteria in comparison with basic antibacterial therapy.

Materials and methods. We conducted a clinical and laboratory study of a group of men suffering from abscessing perifolliculitis of the head, aged 18 to 60 years, at the Dzerkalo Medical Center, Dnipro. The study group included 40 men with a verified diagnosis of PGA, who were divided into two treatment subgroups: the group receiving complex therapy (n=20) and basic antibacterial therapy (n=20). The effectiveness was assessed by clinical manifestations and trichoscopic markers after 8 weeks, 9 and 15 months.

Results. The use of the proposed complex therapy provided a stable regression of inflammatory elements, a significant reduction in trichoscopic markers of destruction and fibrosis. Basic antibacterial therapy was associated with relapses in long-term follow-up.

Conclusions. The proposed complex therapy is more effective than antibiotic therapy for controlling the course of PGA

Keywords: perifolliculitis capitis abscedens et suffodiens, trichoscopy, dermatoses, dermatoses, diagnostics, pathogenesis, clinic, clinical manifestations, dermatotrichoscopic examination, dermoscopy, treatment, complex treatment, systemic therapy, retinoids.

Стаття надійшла до редакції 27.01.2026 р.

Стаття рекомендована до опублікування 17.02.2026 р.

Стаття опублікована 10.04.2026

Відомості про автора

Статкевич Ольга Леонідівна – аспірант кафедри шкірних та венеричних хвороб, Дніпровський державний медичний університет; лікар дерматовенеролог, Медичний центр приватного підприємства «Дзеркало», м. Дніпро

ORCID ID: <https://orcid.org/0000-0002-2324-998X>