

# Современные терапевтические подходы в терапии грибковых инфекций кожи и ее придатков в практике дерматолога

**В.А. Савоськина**

Харьковская медицинская академия последипломного образования

## Резюме

В статье представлены современные вопросы эпидемиологии, этиологии и патофизиологии грибковой инфекции кожи стоп и ногтей, показаны современные особенности клиники, диагностики и течения онихомикоза, а также эффективность комплексного применения местной противогрибковой терапии с использованием аморолорфина в форме лака, а также раствора и крема нафтифин (Экзодерил®).

**Ключевые слова:** онихомикоз, нафтифин (Экзодерил®), местная терапия.

Микозы стоп и онихомикозы широко распространены в популяции и представляют серьезную терапевтическую проблему. Онихомикоз – это прогрессирующая, периодически повторяющаяся грибковая инфекция, которая начинается в ногтевом ложе и распространяется на ногтевую пластину. Данная патология является наиболее распространенной: встречается у 10–20% населения и составляет от 50 до 60% всей патологии ногтей [17].

По данным Европейской академии дерматовенерологии, онихомикозами страдают 8% населения Европы и США. Так, например, в разных регионах США распространенность онихомикозов составляет 1–8% и менее 1% – в Центральной Африке [22]. В Финляндии у 8,4% населения зарегистрированы онихомикозы кистей и стоп, в Ирландии онихомикозами страдают 15–20% жителей в возрасте 40–60 лет. Среди всех заболеваний кожи, волосистой части головы, шеи, конечностей, туловища, больших складок кожи, кистей и стоп частота грибковых поражений, по данным разных авторов, варьирует от 15 до 40% [1].

В систематическом обзоре литературы подсчитали общие цифры распространенности онихомикозов у пациентов, находящихся в группе риска. Так, распространенность онихомикоза ногтей рук, вызванного дерматофитами, была следующей: общая популяция – 3,22%, дети – 0,14%, лица пожилого возраста – 10,28%, пациенты с диабетом – 8,75%, больные псориазом – 10,22%, ВИЧ-положительные – 10,40%,

пациенты на диализе – 11,93% и пациенты после трансплантации почки – 5,17%.

У пациентов после диализа была самая высокая распространенность онихомикоза, вызванного дерматофитами, у людей пожилого возраста – онихомикоза, вызванного дрожжами (6,07%, 95% ДИ – 3,58–10,11), а пациенты с псориазом имели самую высокую распространенность онихомикоза, вызванного плесневыми грибами (2,49%, 95% ДИ – 1,74–3,55). Увеличение распространенности онихомикоза в некоторых популяциях пациентов может быть связано с нарушением иммунитета, ухудшением периферического кровообращения и изменениями ногтевых пластин, что делает их более восприимчивыми к инфекции [9].

Грибковые инфекции ногтей повышают восприимчивость пациентов к другим серьезным осложнениям. У пациентов с диабетом онихомикоз может открыть путь к вторичным бактериальным инфекциям, способствуя развитию язв и гангрены. Онихомикоз может также вызвать рецидивирующий целлюлит и тромбофлебит [6, 14, 21].

Влияние данной патологии на качество жизни неоспоримо. Проводимые ранее исследования изучения качества жизни пациентов с онихомикозом показали, что 92% пациентов сообщают о негативных психосоциальных и/или физических влияниях заболевания [7]. Изучение самооценки пациента, обследования и данные наблюдательных исследований

показывают, что от 67 до 74% пациентов смущены состоянием ногтей, пораженных онихомикозом [5, 15]. Кроме того, значительная доля пациентов испытывают болевые ощущения (от 36 до 48%) или ограничения подвижности в той или иной степени (41%) в результате онихомикоза [15, 20]. Данная патология может значительно снизить самооценку [7, 20]. Важно, что показатели качества жизни, как было продемонстрировано, значительно коррелируют с продолжительностью и тяжестью микоза, а также с количеством пораженных ногтей [23].

В систематическом обзоре [9] было обнаружено, что распространенность онихомикоза у детей и микоза складок составляет 0,14% (95% ДИ – 0,11–0,18) и 0,09% (95% ДИ – 0,06–0,13) соответственно, реже, чем у взрослых. Исследования Sigurgeirsson B. et al. (2014) показали более высокую распространенность онихомикоза у мужчин по сравнению с женщинами [22].

### Этиология

В настоящее время в странах Европы и США онихомикоз вызывается, как правило, дерматофитами. Удельный вес отдельных дерматофитов в этиологии онихомикоза различен: *Trichophyton rubrum* выявляется в 70–95%, *Trichophyton interdigitale* – в 7–34% случаев. Значительно реже (1–3%) онихомикозы обусловлены возбудителями трихофитии (*Trichophyton tonsurans* – главным образом у детей, *Trichophyton violaceum*) [2].

*T. rubrum* вызывает 90% онихомикозов и микозов кожи и является наиболее частой их причиной. *T. interdigitale* и *Epidermophyton floccosum* также могут вызывать онихомикоз. *Candida albicans* вызывает 2% онихомикозов, чаще поражая ногти кистей. *Fusarium*, *Aspergillus*, *Acremonium*, *Scytalidium* и *Scopulariopsis brevicaulis* – недерматофиты – являются причиной 8% инфекций ногтей.

Группой риска по развитию онихомикоза являются пациенты с сахарным диабетом и псориазом ногтей (27%). Онихомикоз является нередко предвестником синдрома диабетической стопы. У больных с диабетом, находящихся на программном гемодиализе, вероятность развития онихомикоза на 88% выше, чем у таковых без диабета. Отягощенный семейный анамнез является фактором риска развития онихомикоза. Развитию дистального подногтевого онихомикоза, вызванного *T. rubrum*, способствует аутосомно-доминантный тип наследования.

### Эпидемиология

Резервуаром *T. rubrum* служат сам пациент или его окружение в доме. *T. interdigitale*, ранее известный как *Trichophyton mentagrophytes*, – теперь второй наиболее распространенный дерматофит. Почти все другие антропофильные и зоофильные штаммы *T. mentagrophytes* теперь таксономически классифицированы в новый вид *T. interdigitale* [11].

Грибковые инфекции ногтей могут быть заразны вследствие того, что создается резервуар грибковых микроорганизмов, которые могут передаваться через обувь и при прямом контакте, также инфекция может распространяться с ногтей пальцев стоп на другие области тела, особенно если речь идет о восприимчивых пациентах.

**Предрасполагающие факторы онихомикоза:** старший возраст; мужской пол; генетическая восприимчивость; плохое периферическое кровообращение; сахарный диабет; иммуносупрессия (например, ВИЧ-инфекция); травма ногтя.

Эпидемиологическое исследование онихомикоза у пациентов, посещающих кабинеты врачей, показало, что распространенность онихомикоза существенно увеличивается с возрастом: 0,7% у пациентов моложе 19 лет по сравнению с 18,2% у пациентов 60–79 лет [17]. Несколько исследований показали, что мужчины более склонны к развитию онихомикоза, чем женщины: у мужчин в 1,7–3,0 раза больше шансов заболеть грибковой инфекцией ногтей [17].

Как уже было сказано выше, у пациентов может быть генетическая предрасположенность к инфекции *T. rubrum*, дерматофитам, который часто вызывает онихомикоз. Так, серологические и генетические обследования человеческих лейкоцитарных антигенов (HLA) класса I в гомогенной популяции обнаружили, что люди, у которых отсутствовал фенотип HLA-DR53, имели повышенный риск развития онихомикоза, вызванного *T. rubrum* [10]. Следовательно, HLA-DR53 может играть ключевую роль в иммунном ответе Т-клеток на грибковые пептиды при онихомикозе.

Нарушение периферического кровообращения и диабет могут также увеличить риск развития онихомикоза. Распространенность онихомикоза у пациентов с хронической венозной недостаточностью составляет 36,1% [8], у пациентов с хронической артериальной недостаточностью онихомикоз встречается чаще, чем у здоровых лиц. Эпидемиологические исследования демонстрируют, что у пациентов с диабетом в 2,8 раза чаще развивается онихомикоз, чем у пациентов без диабета (рис. 1) [18].

Пациенты с диабетом особенно подвержены грибковой инфекции ногтей, поскольку вследствие основного заболевания развивается нарушение чувствительности, что делает их менее осведомленными о травмах и микротравмах нижних конечностей. Утолщенные микотические ногти у таких пациентов могут вызвать некроз ногтевого ложа от давления, а острые инфицированные ногти могут прокалывать кожу. Любые микротравмы стопы у пациентов с диабетом являются серьезными, потому как часто остаются нераспознанными и могут привести к развитию диабетической стопы [19]. Онихомикоз является значительным фактором риска развития гангрены и язвы стопы у больных диабетом; 16% случаев гангрены и 10% язв на стопе были связаны с онихомикозом [14].

Часто встречаются грибковые инфекции, которые являются основной причиной заболеваемости и смертности среди ВИЧ-инфицированных пациентов [4]. Чаще развивается проксимальный подногтевой онихомикоз. Распространенность онихомикоза у ВИЧ-инфицированных пациентов, как сообщается, составляет 30% и может быть напрямую связана со степенью иммуносупрессии. У этих пациентов часто культивируется множество видов грибов, что также может отражать их состояние с ослабленным иммунитетом [12].

Развитие онихомикоза иногда следует за травмирующим действием на ноготь [24]. Ноготь на самом длинном пальце стопы особенно подвержен грибковой инфекции, потому что принимает бремя давления и травмы от обуви (рис. 2).

### Патогенез

Онихомикоз стоп часто сопровождается микозом стоп; это свидетельствует о том, что кожа является основным источником грибковой инфекции, поражающей ноготь [15]. Обычно первоначально грибковые организмы проникают в ноготь (между ногтевой пластиной и ногтевым ложем) через щель в подногтевом пространстве гипонихия, около дистального отдела. Инфекция начинается с дистального отдела, затем прогрессирует к проксимальному. При поверхностном белом онихомикозе грибковая инфекция изначально развивается на верхней части ногтевой пластины.

При проведении патоморфологического исследования ногтевой пластины больного онихомикозом в острый период выявляется: спонгиоз, акантоз, папилломатоз с отеком и гиперкератоз (гистологически близко к поражению ногтя при псориазе). Развивается выраженный воспалительный инфильтрат, вторично повреждается матрица ногтей, ноготь утолщается, появляется гиперкератоз – защитная реакция организма с целью избавиться от грибковой инфекции. В результате проникновения мицелия грибов в ногтевую пластину ноготь деформируется.

Гистология ногтевой пластины у больного с хроническим онихомикозом выявляет большое количество гиперкератических масс, гипергранулеза, акантоза и папилломатоза с редким периваскулярным инфильтратом. Есть данные о высоких уровнях цитокинов – интерлейкин-6 (ИЛ-6) и ИЛ-10 в ногтевом ложе, а также о нарушении кровотока и обнаружении ряда волокон-содержащих  $\beta$ -defensin-2 человека (рис. 3) [2].

### Клиническая картина

Различают следующие формы онихомикоза:

- дистальный (поражение ногтя у свободного края);
- латеральный (поражение боковых сторон);
- проксимальный (поражение заднего валика);
- тотальный (поражение всего ногтя).

**Дистальная и латеральная форма**, при которых грибок попадает в ногтевое ложе и ногтевую пластинку под ее свободным краем или через латеральную ногтевую складку, является наиболее частой формой онихомикоза. Ногтевая пластинка, пораженная дерматофитами, становится тусклой с беловато-желтым оттенком, крошится, свободный край ее приобретает шероховатый вид и фрагментарно распадается за счет постепенного отделения ногтевых пластинок, в результате чего остается лишь ногтевое ложе, покрытое ороговевшими массами (рис. 4, 5) [2].

**Проксимальный онихомикоз** – редкая форма поражения ногтевой пластины. При ней грибок обычно проникает в ногтевую пластинку со стороны заднего кожного валика. Формирование проксимальной формы онихомикоза характерно для ситуаций, когда, по соображениям косметической коррекции, удален эпонихий, который занимает пространство между ногтевой пластиной и задним кожным валиком. Проксимальный подногтевой онихомикоз часто

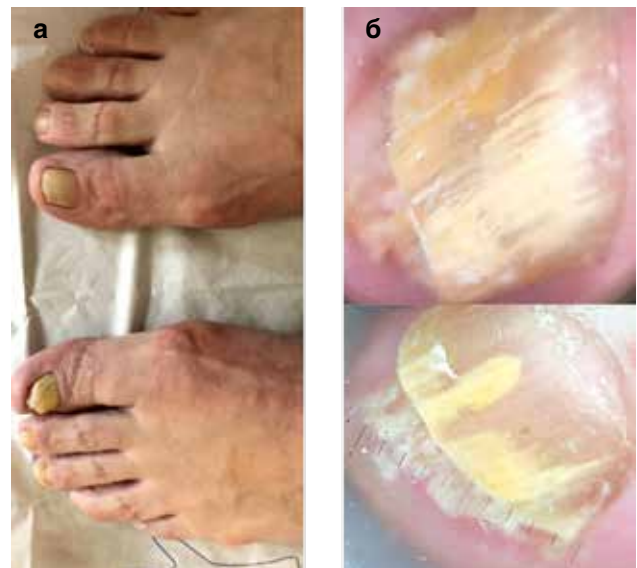

Рис. 1. Онихомикоз, вызванный *T. rubrum*, у пациентки с сахарным диабетом: а – клиническая картина; б – онихоскопия (здесь и далее – фото предоставлены автором)

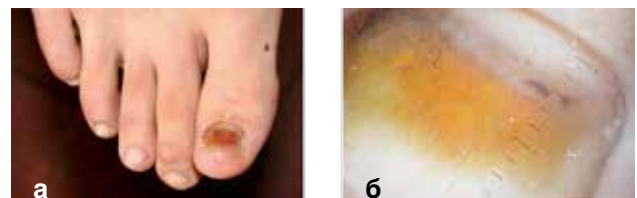

Рис. 2. Травматическое поражение ногтя: а – клиническая картина, б – онихоскопия

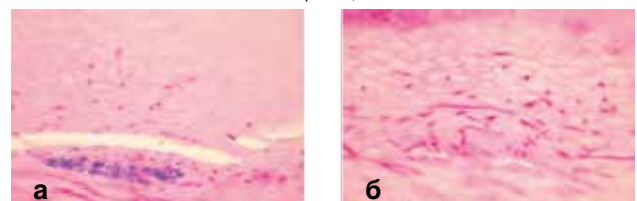


Рис. 3. Гистология онихомикоза: в ногтевой пластинке – скопления нейтрофилов, а также дерматофиты, которые проникают в ткань ногтя (фото авторов Assoc Prof Patrick Emanuel, Dermatopathologist, Auckland, New Zealand, 2013)

отмечают у ВИЧ-инфицированных; он может распространяться гематогенно. Патологический процесс начинается с образования белого пятна на проксимальной части ногтя, в котором при исследовании через увеличительную оптику выявляется признак «ветвистой сети туннелей». Позднее грибы достигают более глубоких слоев ногтевой пластинки и ногтевого ложа, «окружая» отрастающий ноготь, приводя к разрушению ногтевой пластинки (рис. 6) [2].

Отдельно выделяется **белый поверхностный онихомикоз** (микотическая лейконихия), характеризующийся опалово-белыми пятнами, которые появляются обычно у заднего валика ногтя и распространяются затем на весь ноготь. Подобный онихомикоз типичен для ВИЧ-инфицированных. Клиническая картина заболевания представлена белыми сливающимися пятнами на поверхности ногтевой пластинки, по внешнему виду напоминающими мелкие порошковые частицы (рис. 7). При этом степень пенетрации дерматофитами ногтя минимальна.

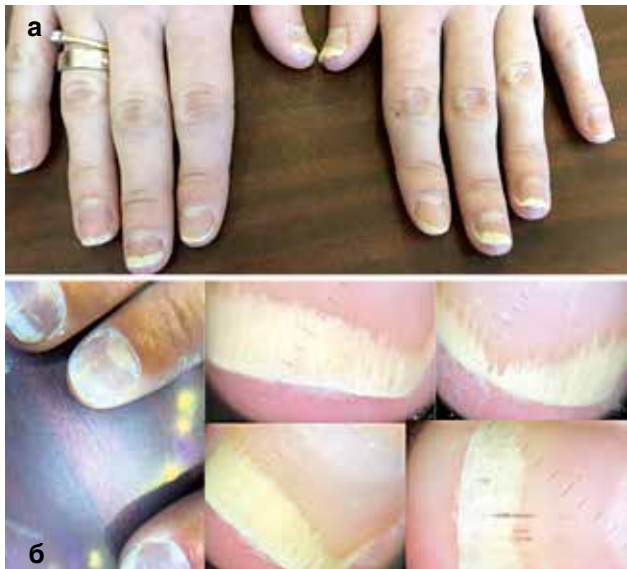

Рис. 4. Дистальный онихомикоз: а – клиническая картина, б – онихоскопия

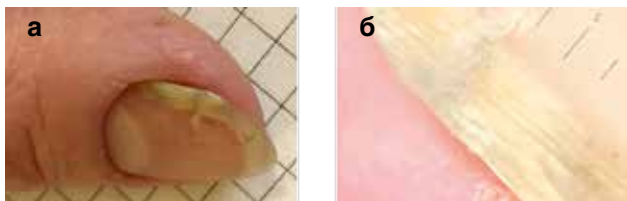

Рис. 5. Дистально-латеральный онихомикоз: а – клиническая картина; б – онихоскопия

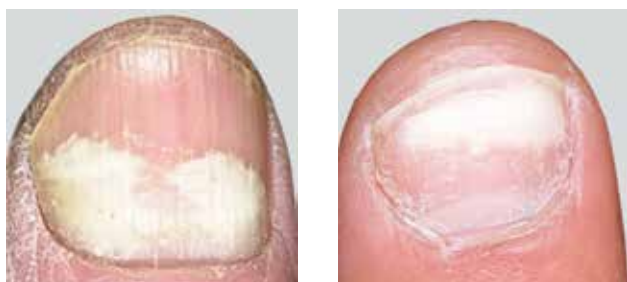

Рис. 6. Проксимальный онихомикоз

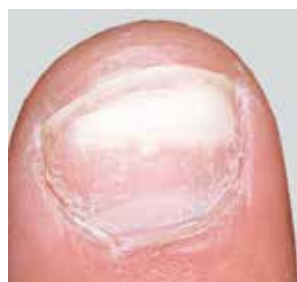

Рис. 7. Микотическая лейконихия

При **тотальном онихомикозе** (наблюдается при длительном течении заболевания) ногтевая пластинка поражена полностью (рис. 8) [2].

Поражение ногтей происходит не одновременно: у одного и того же больного можно обнаружить различные варианты онихомикоза.

### Диагностика

Длительность лечения, прогрессирование онихомикоза и успех ранее проводимых курсов лечения являются важными аспектами оценки состояния пациента с заболеванием ногтей.

При установлении диагноза онихомикоза особое значение имеет сбор анамнеза пациента: необходимо учитывать проведенную ранее терапию с целью подбора системного противогрибкового препарата, обследовать на гепатиты, исключить употребление алкоголя. Рекреационные мероприятия могут predispose пациентов к рецидиву или повторной инфекции. Микоз кистей часто сопровождает онихомикоз.

Первичный онихомикоз часто представляет собой один или несколько утолщенных, с желтыми пятнами ногтей на ногах. Обычно затрагивается один или оба больших ногтя на пальцах ног. В большинстве случаев имеется сопутствующее грибковое поражение стоп в виде сухого шелушения или сухого гиперкератоза, которое часто ошибочно принимают за простой ксероз.

Важно знать, что почти половина заболеваний ногтей на самом деле не являются микозами, поэтому микологическое исследование важно для установления точного диагноза, особенно если планируется системная терапия [2].

Чувствительность **традиционной микроскопии препарата ногтя**, обработанного гидроксидом калия (КОН), составляет только 60% и не может идентифицировать вид дерматофита. Однако если исследование с КОН положительно, можно дифференцировать дерматофиты от сапрофитов (рис. 9).

В настоящее время наиболее чувствительным тестом (95%) является **патогистологическое исследование биоптата пораженного ногтя**, окрашенного кислотным раствором Schiff (PAS)

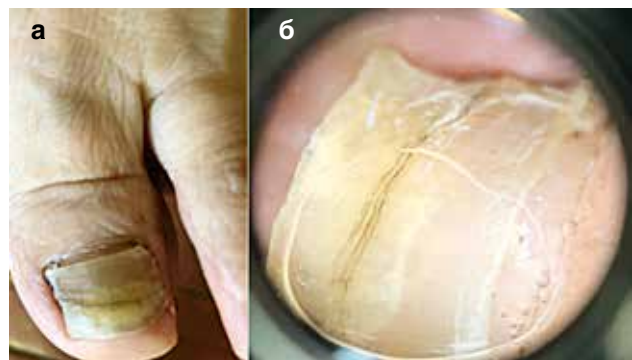


Рис. 8. Тотальный онихомикоз: а – клиническая картина, б – онихоскопия

и серебром Grocott Methenamine Silver Stain (GMS; рис. 10)

**Культуральная диагностика** является золотым стандартом, однако она занимает достаточное количество времени и требует квалифицированных специалистов (рис. 11).

Грибковая культура или ПЦР необходимы, чтобы определить причину инфицирования ногтевой пластинки. Данные исследования могут быть особенно информативны в нетипичных случаях или когда подозревается первичная сапрофитная инфекция. Чтобы подтвердить такое подозрение, следует получить две последующие культуры той же самой сапрофитной инфекции, прежде чем заключить, что сапрофит является основным патогеном. ПЦР улучшает видоспецифическое обнаружение дерматофитов на 20% по сравнению с грибковыми культурами.

**Метод конфокальной микроскопии** обладает отличной специфичностью и может быть использован в качестве быстрого офисного теста для более

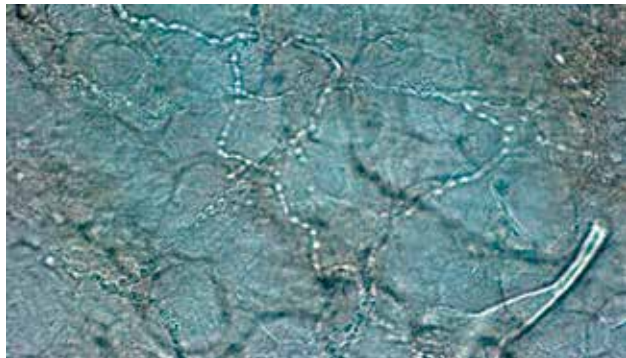


Рис. 9. Микроскопия препарата ногтя, обработанного гидроксидом калия (КОН)

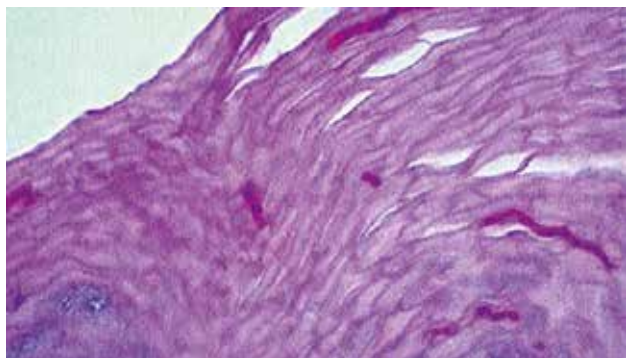


Рис. 10. PAS-положительные грибковые гифы в роговом слое инфицированного ногтевого ложа



Рис. 11. Культура *Tr. gypseum*

объективного назначения противогрибковой терапии и последующего наблюдения (рис. 12) [3].

**Дерматоскопия** дает возможность клинически диагностировать онихомикоз и дифференцировать онихомикоз от дистрофии ногтей. Наличие коротких шипов и продольных бороздок указывает на онихомикоз, тогда как поперечный онихолиз согласуется с микротравматической дистрофией ногтей (рис. 13, 14) [2].

### Лечение

Лечение онихомикоза включает химическое или хирургическое удаление инфицированного ногтя, применение системных или местных препаратов, пульс-терапию или их комбинацию.

При разработке комплексных схем лечения учитываются клинические формы грибковых инфекций

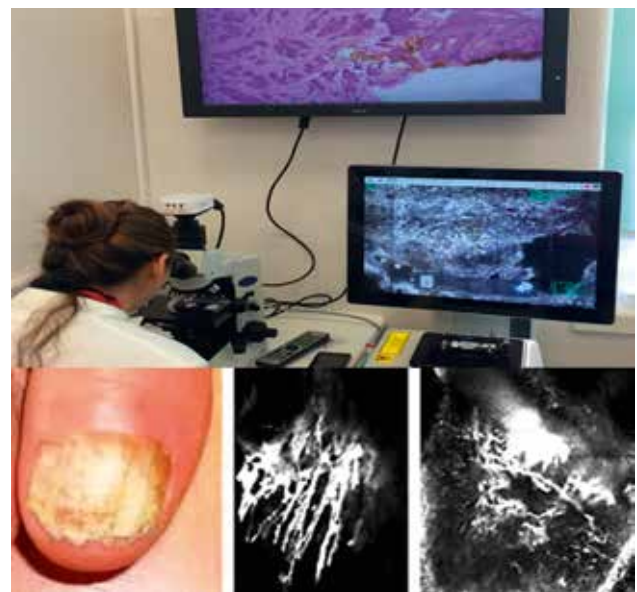


Рис. 12. Конфокальная микроскопия онихомикоза

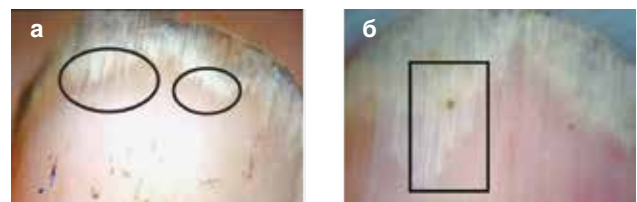


Рис. 13. Дерматоскопическая картина онихомикоза:

а – шипы на проксимальном крае в области онихолизиса, б – продольные полосы; бело-желтые продольные борозды в ногтевой пластинке (фото Khaled H. El-Hoshy et al., 2015) [13]

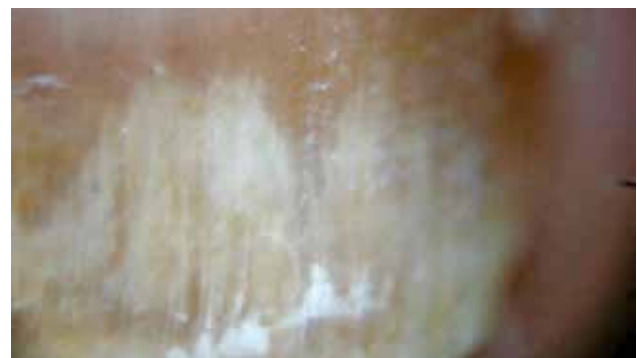

Рис. 14. Дерматоскопия онихолизиса, окруженного эритематозной границей (первоначальное увеличение: × 20) [16]

и сопутствующих хронических заболеваний, распространенность и глубина поражения, тяжесть и длительность течения заболевания, разнообразие выделенной микрофлоры из биосубстратов, чувствительность грибов к антимикотикам, чувствительность бактерий к антибиотикам, данные инструментальных исследований, клинические и биохимические анализы крови.

Противогрибковый препарат, который был открыт в 1974 г. в исследовательском институте Sandoz Research Institute в Австрии – нафтифин – является первым представителем класса аллиламинов. В Украине нафтифин уже более 20 лет представлен оригинальным препаратом Экзодерил® крем и раствор компании Сандоз.

Нафтифин по своей химической структуре не имеет отношения ни к одному из известных антимикотиков. Препарат обладает уникальным механизмом действия и связан с блокадой фермента сквален-эпоксидазы: подавление синтеза эргостерола за счет ингибирования сквален-эпоксидазы вызывает прекращение роста грибковых клеток, происходит накопление сквалена в мембранах (в частности, в эндоплазматической сети). Нафтифин также стимулирует биосинтез сквалена, что приводит к резкому увеличению его концентрации задолго до развития дефицита эргостерола. Накопление сквалена в мембранах гриба вызывает дегенеративные процессы в грибковой клетке и депозицию липидов, что и обуславливает фунгицидную активность нафтифина.

Препарат обладает высокой активностью в отношении многих клинически значимых грибковых патогенов и хорошо переносится. Определение минимальных ингибирующих (подавляющих) и фунгицидных концентраций (МИК) нафтифина методом разведений показало гибель грибов *T. rubrum* в 100% случаев, *T. mentagrophytes* – 78%, *T. tonsurans*, *Microsporum canis* и *E. floccosum* – 72% – при МИК в диапазоне от 0,1 до 0,2 мкг/мл. Нафтифин обладает первичной фунгицидной активностью *in vitro* в отношении разных видов *Candida*, включая *C. parapsilosis* и *C. albicans*, с диапазоном МИК от 1,5 до более 100 мкг/мл, активен против *Aspergillus* spp. (диапазон МИК 0,1–12,5 мкг/мл) и *Sporothrix schenckii* (диапазон МИК 0,8–1,5 мкг/мл).

Нафтифин также обладает местной антибактериальной активностью в отношении грамположительных и грамотрицательных бактерий при минимальных бактерицидных концентрациях 0,04–1,25% активного нафтифина. Многочисленные противовоспалительные свойства, выявленные у нафтифина, объясняются действием простагландинов, синтезом 5-липоксигеназы и активностью полиморфноядерных лейкоцитов. При применении нафтифина обнаружены противовоспалительные, антигистаминные и кортикостероидные эффекты, опубликованы результаты клинических наблюдений.

На протяжении длительного применения нафтифина не было отмечено развития резистентности

после повторных экспозиций исследуемых штаммов, а также при клинических наблюдениях.

В толще ногтевой пластинки существуют продольно расположенные (от свободного края к матриксу) щели, каналы и бороздки. Именно по этим «туннелям» грибковая инфекция распространяется вглубь ногтя; так же и нафтифин проникает глубоко, вплоть до самого очага грибковой инфекции в матриксе и ногтевом ложе.

При нанесении с дистально-латеральной стороны 1% раствора Экзодерила® он проникает через каналы по градиенту концентрации непосредственно в очаг грибковой инфекции (под ногтевую пластинку) и накапливается в высоких концентрациях в пораженных тканях.

При лечении микозов кожи 1% кремом Экзодерил® для достаточного проникновения антимикотика важно исходное состояние проницаемости кожных покровов. При трансдермальном пути проникновения концентрации нафтифина в разных слоях кожи различны: в роговом слое (*stratum corneum*) – 1300 мкг/мл, в других слоях эпидермиса – 38 мкг/мл, в подкожной клетчатке – 0,5 мкг/мл. Длительность нахождения лекарственного вещества в здоровой коже предплечья после однократного нанесения меченного 3Н 1% крема нафтифин (Экзодерил®) достигала 5–10 суток, при этом показатели МИК в отношении *Trichophyton* spp. оставались повышенными в 3–5 раз. Таким образом, обоснована достаточность применения 1% крема Экзодерил® 1 раз в сутки для лечения микозов кожи.

Нами было проведено лечение в виде топического применения лака Экзодерил® (аморолфин) 1 раз в неделю и ежедневного применения раствора Экзодерил® (на подногтевую пластинку) и крема Экзодерил® (обработка ногтевого валика и окружающей кожи; рис. 15–18). Данный режим терапии позволил достичь положительных клинических результатов.

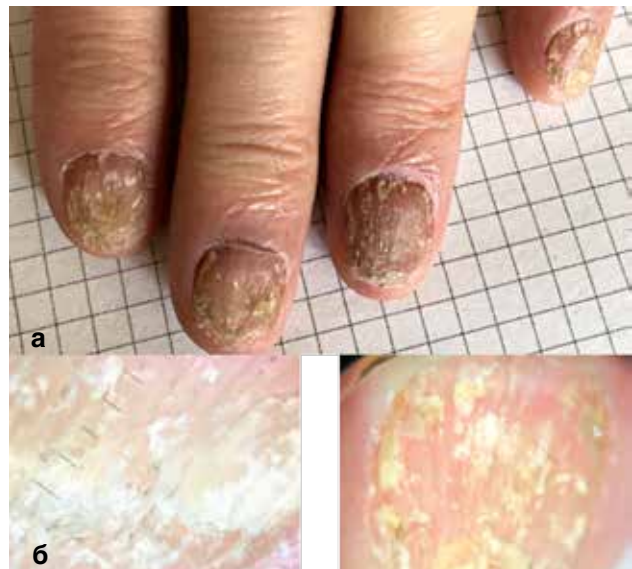


Рис. 15. Онихомикоз, вызванный *T. rubrum*, до лечения:  
а – клиническая картина, б – онихоскопия

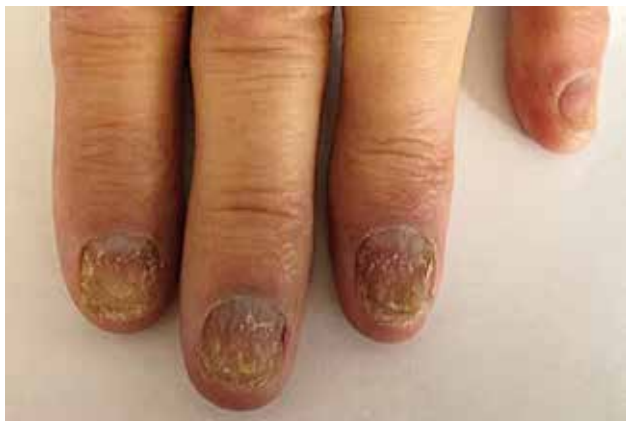

Рис. 16. Онихомикоз, вызванный *T. rubrum*. Через 2 мес терапии лаком Экзодерил®, раствором и кремом Экзодерил®

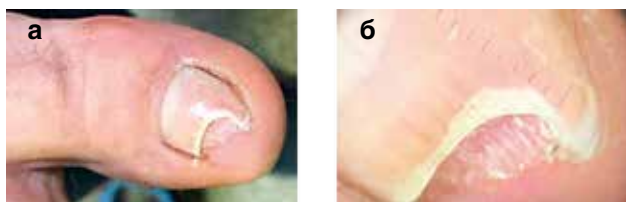


Рис. 17. Онихомикоз, вызванный *T. rubrum*, до лечения: а – клиническая картина, б – онихоскопия

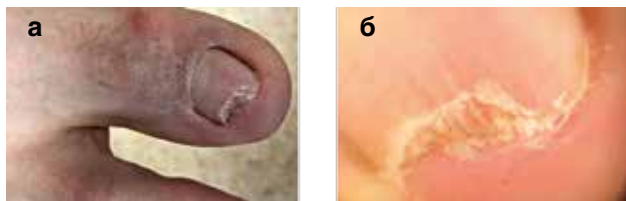

Рис. 18. Онихомикоз, вызванный *T. rubrum*, через месяц терапии лаком Экзодерил® 1 раз в неделю, раствором и кремом Экзодерил® 2 раза в сутки: а – клиническая картина, б – онихоскопия

## Выводы

Таким образом, лечение онихомикоза на современном этапе требует от врача внимательного подхода, знания современных рекомендаций и поиска

эффективных алгоритмов лечения. Применение современных методов диагностики позволяет быстро и качественно подтвердить этиологическую роль грибковой флоры и способствует более точному выбору терапии уже на ранних стадиях заболевания.

Научные литературные данные, многочисленные клинические исследования подтверждают эффективность нафтифина в лечении онихомикоза. Понимание того, что чаще онихомикозу предшествует микоз (особенно стоп), и если ноготь поражен грибковой инфекцией, то, вероятно, кожа была инфицирована первой, позволили обоснованно использовать схему Экзодерил® крем и раствор. Собственный опыт применения Экзодерил® 1% раствор и 1% крем показал высокую эффективность в лечении онихомикоза и хорошую переносимость. Поэтому использование крема и раствора способствует сокращению сроков лечения.

Использование топических средств в качестве монотерапии предпочтительно на ранних этапах онихомикоза, а также у лиц из групп риска, пациентам, которым противопоказано применение системных препаратов. Возможно также применение комбинированного лечения местной и системной терапией.

Применение топических форм нафтифина позволяет свести к минимуму возможные осложнения и побочные эффекты от системных противогрибковых препаратов. Благодаря местной терапии и поддержанию высоких концентраций противогрибкового препарата Экзодерил® крем и раствор в коже и ногтевой пластинке лечение является высокоэффективным. Наиболее предпочтительной формой препарата для лечения онихомикозов является 1% водно-спиртовой раствор Экзодерил® в сочетании с 1% кремом Экзодерил®.

## Список литературы

1. Бурова С.А. Особенности лечения грибковых инфекций кожи и ее придатков в группах риска. Клиническая дерматология и венерология. 2014. № 1. С. 47–51.
2. Савоськина В.А. Онихомикоз: эпидемиология, этиопатогенез, диагностика, лечение. Дерматология та венерология. 2018. № 2 (80). С. 76–82.
3. Diagnosis and treatment monitoring of toenail onychomycosis by reflectance confocal microscopy: prospective cohort study in 58 patients / M. Pharaon, M. Gari-Toussaint, A. Khemis et al. J Am Acad Dermatol. 2014. Vol. 71, No. 1. P. 56–61.
4. Durden F.M., Elewski B. Fungal infections in HIV-infected patients. Semin Cutan Med Surg. 1997. Vol. 16. P. 200–212.
5. Effect of onychomycosis on quality of life / L.A. Drake, R.K. Scher, E.B. Smith et al. J Am Acad Dermatol. 1998. Vol. 38. P. 702–704.
6. Elewski B.E. Bacterial infection in a patient with onychomycosis. J Am Acad Dermatol. 1997. Vol. 37. P. 493–494.
7. Elewski B.E. The effect of toenail onychomycosis on patient quality of life. Int J Dermatol. 1997. Vol. 36. P. 754–756.
8. Frequency of toenail onychomycosis in patients with cutaneous manifestations of chronic venous insufficiency / M. del Mar, S. De Ocariz, R. Arenas et al. Int J Dermatol. 2001. Vol. 40. P. 18–25.
9. Gupta A.K., Daigle D., Foley K.A. The prevalence of culture-confirmed toenail onychomycosis in at-risk patient populations. J Eur Acad Dermatol Venereol. 2015. Vol. 29, No. 6. P. 1039–1044.
10. HLA-associated susceptibility to chronic onychomycosis in Brazilian Ashkenazic Jews / C. Zaitz, I. Campbell, J.R. Moraes et al. Int J Dermatol. 1996. Vol. 35. P. 681–682.
11. Mycology – an update. Part 1: Dermatomycoses: Causative agents, epidemiology and pathogenesis / P. Nenoiff, C. Krüger, G. Ginter-Hanselmayer, H.J. Tietz. J Dtsch Dermatol Ges. 2014. Vol. 12, Iss. 3. P. 188–209.
12. Nail changes in patients infected with human immunodeficiency virus / B. Cribrier, M.L. Mena, D. Rey et al. A prospective controlled study. Arch Dermatol. 1998. Vol. 134. P. 1216–1220.
13. Nail dermoscopy is a helpful tool in the diagnosis of onychomycosis: A case control study / K.H. El-Hoshi, R.M. Abdel Hay, R.H. El-Sherif et al. Eur J Dermatol. 2015. Vol. 25, Iss. 5. P. 494–495.
14. Onychomycosis among diabetic patients: prevalence and impact of nonfungal foot infections. Diabetes. 2000. May. P. A195.
15. Onychomycosis: baseline results of an observational study / J.R. Schein, D. Gause, D.M. Stier et al. J Am Podiatr Med Assoc. 1997. Vol. 87. P. 512–519.

## References

1. Burova SA. Osobennosti lecheniya gribovovykh infektsiy kozhi i ee pridatkov v gruppah riska [Features of the treatment of fungal infections of the skin and its appendages in risk groups]. Klinicheskaya dermatologiya i venerologiya. 2014; 1:47–51.
2. Savoshkina VA. Onychomycosis: epidemiology, etiopathogenesis, diagnosis, treatment [Onychomycosis: epidemiology, etiopathogenesis, diagnosis, treatment]. Dermatology and venereology. 2018;2(80):76–82.
3. Pharaon M, Gari-Toussaint M, Khemis A, et al. Diagnosis and treatment monitoring of toenail onychomycosis by reflectance confocal microscopy: prospective cohort study in 58 patients. J Am Acad Dermatol. 2014;71(1):56–61.
4. Durden FM, Elewski B. Fungal infections in HIV-infected patients. Semin Cutan Med Surg. 1997;16:200–212.
5. Drake LA, Scher RK, Smith EB, et al. Effect of onychomycosis on quality of life. J Am Acad Dermatol. 1998;38:702–704.
6. Elewski BE. Bacterial infection in a patient with onychomycosis. J Am Acad Dermatol. 1997;37:493–494.
7. Elewski BE. The effect of toenail onychomycosis on patient quality of life. Int J Dermatol. 1997;36:754–756.
8. Del Mar M, De Ocariz S, Arenas R, et al. Frequency of toenail onychomycosis in patients with cutaneous manifestations of chronic venous insufficiency. Int J Dermatol. 2001;40:18–25.
9. Gupta AK, Daigle D, Foley KA. The prevalence of culture-confirmed toenail onychomycosis in at-risk patient populations. J Eur Acad Dermatol Venereol. 2015;29(6):1039–1044.
10. Zaitz C, Campbell I, Moraes JR, et al. HLA-associated susceptibility to chronic onychomycosis in Brazilian Ashkenazic Jews. Int J Dermatol. 1996;35:681–682.
11. Nenoiff P, Krüger C, Ginter-Hanselmayer G, Tietz HJ. Mycology – an update. Part 1: Dermatomycoses: Causative agents, epidemiology and pathogenesis. J Dtsch Dermatol Ges. 2014;12(3):188–209.
12. Cribrier B, Mena ML, Rey D, et al. Nail changes in patients infected with human immunodeficiency virus. A prospective controlled study. Arch Dermatol. 1998;134:1216–1220.
13. El-Hoshi KH, Abdel Hay RM, El-Sherif RH, et al. Nail dermoscopy is a helpful tool in the diagnosis of onychomycosis: A case control study. Eur J Dermatol. 2015;25(5):494–495.
14. Doyle JJ, Boyko WL, Ryu S, Gause D. Onychomycosis among diabetic patients: prevalence and impact of nonfungal foot infections. Diabetes. 2000; May: A195.
15. Schein JR, Gause D, Stier DM et al. Onychomycosis: baseline results of an observational study. J Am Podiatr Med Assoc. 1997;87:512–519.
16. Piraccini BM, Starace M. Optimal management of nail disease in patients with psoriasis. Psoriasis (Auckl). 2015;5:25–33.

16. Piraccini B.M., Starace M. Optimal management of nail disease in patients with psoriasis. *Psoriasis (Auckl)*. 2015. Vol. 5. P. 25–33.
17. Prevalence and epidemiology of onychomycosis in patients visiting physicians' offices: a multicenter canadian survey of 15,000 patients / A.K. Gupta, H.C. Jain, C.W. Lynde et al. *J Am Acad Dermatol*. 2000. Vol. 43, Iss. 2, Pt 1. P. 244–248.
18. Prevalence and epidemiology of toenail onychomycosis in diabetic subjects: a multicentre survey / A.K. Gupta, N. Konnikov, P. MacDonald et al. *Br J Dermatol*. 1998. Vol. 139. P. 665–671.
19. Rich P. Special patient populations: onychomycosis in the diabetic patient. *J Am Acad Dermatol*. 1996. Vol. 35. P. S10–S12.
20. Scher R.K. Onychomycosis is more than a cosmetic problem. *Br J Dermatol*. 1994. Vol. 130, suppl. 43. P. 15.
21. Scher R.K. Onychomycosis: a significant medical disorder. *J Am Acad Dermatol*. 1996. Vol. 35, Iss. 3, Pt 2. P. S2–S5.
22. Sigurgeirsson B., Baran R. The prevalence of onychomycosis in the global population: a literature study. *J Eur Acad Dermatol Venereol*. 2014. Vol. 28, Iss. 11. P. 1480–1491.
23. The impact of onychomycosis on quality of life: development of an international onychomycosis-specific questionnaire to measure patient quality of life / L.A. Drake, D.L. Patrick, P. Fleckman et al. *J Am Acad Dermatol*. 1999. Vol. 41. P. 189–196.
24. Two feet-one hand syndrome: a retrospective multicenter survey / C.R. Daniel III, A.K. Gupta, M.P. Daniel, C.M. Daniel. *Int J Dermatol*. 1997. Vol. 36. P. 658–660.
17. Gupta AK, Jain HC, Lynde CW, et al. Prevalence and epidemiology of onychomycosis in patients visiting physicians' offices: a multicenter canadian survey of 15,000 patients. *J Am Acad Dermatol*. 2000;43(2, Pt 1):244–248.
18. Gupta AK, Konnikov N, MacDonald P, et al. Prevalence and epidemiology of toenail onychomycosis in diabetic subjects: a multicentre survey. *Br J Dermatol*. 1998;139:665–671.
19. Rich P. Special patient populations: onychomycosis in the diabetic patient. *J Am Acad Dermatol*. 1996;35:S10–S12.
20. Scher RK. Onychomycosis is more than a cosmetic problem. *Br J Dermatol*. 1994;130(suppl. 43):15.
21. Scher RK. Onychomycosis: a significant medical disorder. *J Am Acad Dermatol*. 1996;35(3, Pt 2):S2–S5.
22. Sigurgeirsson B, Baran R. The prevalence of onychomycosis in the global population: a literature study. *J Eur Acad Dermatol Venereol*. 2014;28(11):1480–1491.
23. Drake LA, Patrick DL, Fleckman P, et al. The impact of onychomycosis on quality of life: development of an international onychomycosis-specific questionnaire to measure patient quality of life. *J Am Acad Dermatol*. 1999;41:189–196.
24. Daniel III CR, Gupta AK, Daniel MP, Daniel CM. Two feet-one hand syndrome: a retrospective multicenter survey. *Int J Dermatol*. 1997;36:658–660.

## СУЧАСНІ ТЕРАПЕВТИЧНІ ПІДХОДИ В ТЕРАПІЇ ГРИБКОВИХ ІНФЕКЦІЙ ШКІРИ ТА ЇЇ ПРИДАТКІВ У ПРАКТИЦІ ДЕРМАТОЛОГА

**В. О. Савоськіна**

*Харківська медична академія післядипломної освіти*

### Резюме

У статті представлені сучасні питання епідеміології, етіології та патофізіології грибової інфекції шкіри стоп і нігтів, показані сучасні особливості клініки, діагностики та перебігу оніхомікозу, а також ефективність комплексного застосування місцевої протигрибової терапії з використанням аморолфіну у формі лаку, а також розчину та крему нафтифін (Екзодерил®).

**Ключові слова:** оніхомікоз, нафтифін (Екзодерил®), місцева терапія.

## MODERN THERAPEUTIC APPROACHES IN THE TREATMENT OF FUNGAL INFECTIONS OF THE SKIN AND NAILS IN THE PRACTICE OF A DERMATOLOGIST

**V.A. Savoskina**

*Kharkov Medical Academy of Postgraduate Education*

### Abstract

The article presents the current issues of epidemiology, etiology and pathophysiology of tinea pedis and onychomycosis, showing the modern features of the clinic, diagnosis of onychomycosis. It has been shown the effectiveness of the combined use of topical antifungal treatment with amorolfine nail lacquer and naftifine cream and nail solution (Exoderil®).

**Key words:** onychomycosis, naftifine (Exoderil®), topical therapy.

### Сведения об авторе:

**Савоськіна Вікторія Александровна** – канд. мед. наук, доцент кафедри дерматовенерології та ВІЧ/СПИДа Харьковской медицинской академии последипломного образования; e-mail: savoskina.victoriia@gmail.com

**ORCID ID:** <https://orcid.org/0000-0003-1234-882>

«Информация для специалистов в сфере охраны здоровья. 4-05-ЭКЗ-ОТС-0719»

